Tratamiento de la criptosporidiosis recurrente en paciente con trasplante multivisceral

González Sevilla M[1], Lázaro Cebas A[2], Ortiz Pérez S[1], Ferrari Piquero JM[1]
1 Servicio de Farmacia. Hospital Universitario 12 de Octubre. Madrid (España)
2 Servicio de Farmacia. Hospital Universitario Infanta Leonor. Madrid (España)

Fecha de recepción: 29/06/2018 - Fecha de aceptación: 24/07/2018

RESUMEN

Cryptosporidium es uno de los patógenos entéricos parasitarios más comunes. Es un protozoo intracelular que se asocia con enfermedad gastrointestinal en brotes auto-limitados esporádicos en huéspedes inmunocompetentes. Suele ser asintomática y se caracteriza por diarrea, tras un periodo medio de incubación de unos 7 días. En los pacientes inmunosuprimidos, puede producir diarrea incoercible, crónica, con alteración de parámetros nutricionales, pudiéndose producir desnutrición aguda o crónica con pérdida de peso y malabsorción.

Se trata del caso de una paciente que habiendo recibido un trasplante multivisceral presenta varios episodios de enteritis por *Cryptosporidium*. Debido a la ausencia de ensayos clínicos en pacientes inmunocomprometidos no VIH diagnosticados de *Cryptosporidium*, no existe una opción clara de tratamiento. En este caso se destaca la importancia de la disminución de los niveles terapéuticos de los inmunosupresores para conseguir la erradicación de la enfermedad.

Palabras clave: ***Cryptosporidium*, inmunosupresión, trasplante.**

Treatment of recurrent cryptosporidiosis in a patient with multivisceral transplantation

SUMMARY

Cryptosporidium is one of the most common parasitic enteric pathogens. It is an intracellular protozoan parasite that is associated with gastrointestinal disease in sporadic, self-limited outbreaks in immunocompetent hosts. In these patients, it is usually asymptomatic and characterized by diarrhea, after an incubation period of 7 days. In immunocompromised patients, cryptosporidiosis can produce severe, debilitating and chronic diarrhea and it may alter nutritional parameters, leading to acute or chronic malnutrition with weight loss and malabsorption.

It is a case of a patient who, having received a multivisceral transplant, presents several episodes of enteritis due to *Cryptosporidium*. Because of the absence of clinical trials in patients with cryptosporidiosis with immunocompromising conditions other than HIV, there is no clear treatment option. In this case we would like to highlight the importance of the immunosuppressive therapeutic levels decrease to achieve the eradication of the disease.

Key Words: ***Cryptosporidium*, immunosuppression, transplantation.**

Marta González Sevilla ◆ C/Batalla del Salado, 4, 2ºD ◆ 28045 Madrid (España)
marta.gonzalezs@hotmail.com

INTRODUCCIÓN

Cryptosporidium es un protozoo intracelular. Es uno de los parásitos entéricos más comunes y se asocia con enfermedad gastrointestinal en brotes auto-limitados esporádicos en huéspedes inmunocompetentes. La infección suele ser asintomática y se caracteriza por diarrea, tras un periodo medio de incubación de unos 7 días. En los pacientes inmunosuprimidos, especialmente en pacientes con infección por VIH, puede producir diarrea incoercible, crónica, con alteración de parámetros nutricionales, pudiéndose producir desnutrición aguda o crónica[1].

Se transmite a través de la ingesta de los ooquistes mediante la propagación de una persona o animal infectado, o de un ambiente contaminado con material fecal, normalmente agua. El diagnóstico de la criptosporidiosis se realiza generalmente mediante la identificación microscópica de los ooquistes, o la detección del antígeno en las heces[1].

En pacientes inmunosuprimidos *Cryptosporidium* puede producir enfermedad refractaria siendo necesario, además de instaurar tratamiento antiparasitario, una mejoría del estado inmunológico para conseguir una resolución total de los síntomas[1,2].

DESCRIPCIÓN DEL CASO

Mujer de 42 años con antecedente personal de síndrome de Gardner (poliposis gástrica y duodenal familiar); secundariamente al cual, había tenido que realizarse una panproctocolectomía con colocación de ileostomía y un trasplante multivisceral (estómago, duodeno, páncreas, hígado, bazo, yeyuno e íleon) por un tumor desmoide irresecable en el año 2006. Además, también presentaba factores de riesgo cardiovascular (diabetes mellitus e hipertensión arterial), insuficiencia renal crónica multifactorial en diálisis (Cr 8 mg/dL), hipotiroidismo y estenosis de vena cava superior. Siete años tras el trasplante había presentado un episodio de enteritis por *Cryptosporidium* con giardiasis concomitante que requirió ingreso en UCI y fue tratado con nitazoxanida y medidas de soporte con resolución del cuadro. Cuatro años desde este primer episodio la paciente fue derivada a Urgencias tras realización de ileoscopia de rutina por presentar mal estado general, tendencia a la hipotensión y sensación distérmica sin fiebre termometrada. Interrogando a la paciente refería un cuadro de un mes de evolución con clínica diarreica y pérdida de peso de unos 3-5 kg. Se decidió el ingreso y la realización de coprocultivo confirmándose en el análisis microbiológico la presencia de ooquistes de *Cryptosporidium*, resultado que se confirmó en la biospsia.

Durante los días siguientes la paciente presentó pérdidas importantes a través de la ileostomía, un aumento de las deposiciones e hipotensión asociada. Tras valorar las distintas opciones de tratamiento disponibles se decidió iniciar nitazoxanida 500 mg/12 h, tramitándolo el farmacéutico como medicación extranjera, combinado con azitromicina 500 mg/24 h y asociar medidas de soporte con sueroterapia y antisecretores (loperamida 2 mg/8 h y octreótido subcutáneo 100 mcg/8 h, siendo el uso de este último evaluado por el farmacéutico por ser fuera de indicación). Se decidió fijar una duración mínima de tratamiento antiparasitario de dos semanas, observándose en los días siguientes mejoría progresiva de la tensión arterial y disminución de las pérdidas acuosas por la ileostomía (Tabla 1). La paciente fue dada de alta tras 19 días de ingreso pendiente de completar 5 días de tratamiento antiparasitario en domicilio y habiendo permanecido 72 horas sin medidas antisecretoras.

Cinco días tras el alta, la paciente acude a Urgencias por presentar de nuevo clínica diarreica junto con episodios de agitación y desconexión. En la analítica presentó hiponatremia de 118 mEq/L y en el coprocultivo se vuelven a detectar antígeno de *Cryptosporidium* y presencia de ooquistes. Se reinició tratamiento antisecretor y se decidió iniciar simultáneamente al tratamiento antiparasitario una disminución del tratamiento inmunosupresor. La duración del tratamiento antiparasitario fue de dos semanas y se suspendió el tratamiento con tacrólimus dejando a la paciente en monoterapia con everólimus (Tabla 1). Ante la buena evolución clínica, se realizó una nueva biopsia intestinal en la que no se reconocieron microorganismos compatibles con *Cryptosporidium* y un nuevo coprocultivo que fue negativo. Cuatro días más tarde la paciente fue dada de alta. Actualmente, un año después del episodio, la paciente continúa en monoterapia con everólimus sin evidencia de rechazo en biopsias de rutina.

DISCUSIÓN

La enteritis por *Cryptosporidium* es una patología subsidiaria de tratamiento en personas inmunosuprimidas, ya sea por infección VIH u otros procesos, como es el caso descrito (inmunosupresión farmacológica por trasplante de órgano sólido múltiple). Aunque existen múltiples esquemas de tratamiento, ninguno ha demostrado ser eficaz al 100% en este tipo de pacientes. En pacientes inmunocomprometidos con diarrea grave, y en aquellos con recidiva, se sugiere la terapia combinada en lugar de la monoterapia. Nitazoxanida, ha demostrado reducción marcada de los síntomas y de la carga parasitaria, llegando a la erradicación en los pacientes inmunocompetentes[3]. Sin embargo, tanto ésta como paromomicina usadas en combinación con azitromicina pueden conducir a mejores resultados clínicos en inmunodeprimidos[4,5], motivo por el que se decidió emplear la biterapia en esta paciente. Aunque la duración del tratamiento no está clara, generalmente, se recomiendan duraciones entre 2-8 semanas en función de la respuesta al mismo[6]. Los distintos esquemas terapéuticos que pueden emplearse en pacientes inmunosuprimidos se muestran en la Figura 1.

Durante el primer esquema de tratamiento de la paciente no se modificó la inmunosupresión, siendo la inmunidad celular fundamental en la erradicación de la criptosporidiosis. En otros casos publicados en pacientes con trasplante renal se indica que como parte del tratamiento se ha de reducir la dosis de terapia inmunosupresora, si es posible, al límite bajo del rango, además de administrar tratamiento antiparasitario basado en nitazoxanida durante al menos dos semanas[6-8]. Además Bhadauria *et al.* describen en pacientes con trasplante renal, una mayor incidencia de criptosporidiosis asociada a regímenes de tratamiento inmunosupresor basados en tacrólimus frente a regímenes basados en ciclosporina. En el tratamiento de pacientes inmunosuprimidos con tacrólimus, fueron necesarios tratamientos antiparasitarios más prolongados además de la reducción o modificación de la inmunosupresión[9]. Aunque en nuestro caso se trata de un trasplante multivisceral y la evidencia disponible es en trasplante renal, sería extrapolable al tratarse de trasplante de órgano sólido.

En conclusión, la estrategia de tratamiento de la criptosporidiosis en pacientes inmunodeprimidos por trasplante de órgano sólido debe incluir tratamiento antiparasitario, habitualmente en biterapia y medidas de soporte con antisecretores. Además, debe plantearse una disminución o modificación del tratamiento inmunosupresor siempre que sea posible, especialmente en aquellos pacientes en tratamiento con tacrólimus.

Tabla 1. Evolución clínica de la paciente durante los ingresos

	Ingreso 1 Día +1	Día +5*	Día +11	Día +12*	Día +13	Día +14*	Día +15	Día +16*	Día +18	Día +19 Alta	Ingreso 2 Día +24	Día +27*	Día +33	Día +36	Día +39	Día +43	Día +46	Día +49	Día +53*	Día +56* Alta
Tensión sistólica (mmHg)	100	69	100	113	87	96	86	84	96	76		86	95	86	86	98	96	95	92	109
Tensión diastólica (mmHg)	47	49	66	74	53	71	58	58	60	43		65	62	55	65	68	68	59	63	74
Ileostomía (mL)		4.300	1.700	500	500	300	550	700	600	500		3.200	900	700	1.300	700	700	200	500	500
Dosis tacrolimus (mg)	3,5	3,5	2,5	2,5	2,5	2,5	2,5	2	2	1	3	3	3	2	3	2	1,5	1	-	-
Dosis everolimus (mg)	2	2	2	2	2	2	2	2	2	1	2	2	2	2	2	2	2	2,25	2,25	2,5
Niveles tacrolimus (ng/mL) (5-10 ng/ml)			8,9						6			7	6,5	3,9		5	3,6	1,2		
Niveles everolimus (ng/mL) (4-8 ng/ml)			7,9						10			7,9				4,5			4,2	

*DIA +5: Azitromicina 500 mg/24 h oral 8 días + Loperamida 2 mg/8 h oral 11 días; DÍA +8: Octreótido 100 mcg/8 h sc 8 días + Nitazoxanida 500 mg/12 h oral 14 días; *DIA +27: Octreótido 100 mcg/8 h sc + Loperamida 2 mg/8 h oral; DIA +40: Azitromicina 500 mg/24 h oral 14 días + Paromomicina 500 mg/6 h oral 14 días *DÍA +53: Biopsia y coprocultivo negativos.

Figura 1. Tratamiento de la criptosporidiasis en pacientes inmunodeprimidos

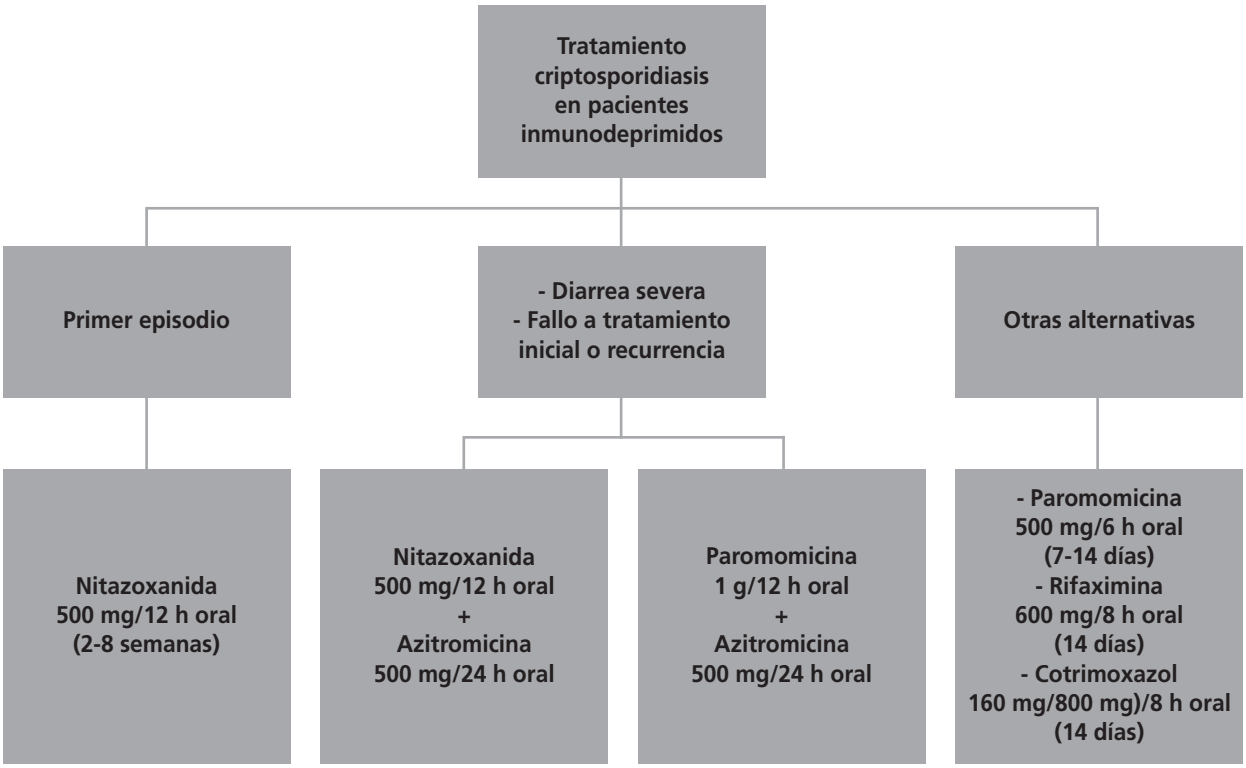

Conflicto de intereses: Los autores declaran no tener conflicto de intereses.

BIBLIOGRAFÍA

1. Chen X-M, Keithly JS, Paya CV, LaRusso NF. Cryptosporidiosis. N Engl J Med. 2002;346(22):1723-31.
2. Abubakar I, Aliyu SH, Arumugam C, Hunter PR, Usman NK. Prevention and treatment of cryptosporidiosis in immunocompromised patients. Cochrane Database Syst Rev. 2007;24(1):CD004932.
3. Abubakar I, Aliyu SH, Arumugam C, Usman NK, Hunter PR. Treatment of cryptosporidiosis in immunocompromised individuals: systematic review and meta-analysis. Br J Clin Pharmacol. 2007;63(4):387-93.
4. Smith NH, Cron S, Valdez LM, Chappell CL, White AC. Combination drug therapy for cryptosporidiosis in AIDS. J Infect Dis. 1998;178(3):900-3.
5. Hong DK, Wong CJ, Gutierrez K. Severe cryptosporidiosis in a seven-year-old renal transplant recipient: case report and review of the literature. Pediatr Transplant. 2007;11(1):94-100.
6. Krause I, Amir J, Cleper R, Dagan A, Behor J, Samra Z, et al. Cryptosporidiosis in children following solid organ transplantation. Pediatr Infect Dis J. 2012;31(11):1135-8.
7. Delis SG, Tector J, Kato T, Mittal N, Weppler D, Levi D, et al. Diagnosis and treatment of cryptosporidium infection in intestinal transplant recipients. Transplant Proc. 2002;34(3):951-2.
8. Florescu DF, Sandkovsky U. Cryptosporidium infection in solid organ transplantation. World J Transplant. 2016;6(3):460-71.
9. Bhadauria D, Goel A, Kaul A, Sharma RK, Gupta A, Ruhela V, et al. Cryptosporidium infection after renal transplantation in an endemic area. Transpl Infect Dis Off J Transplant Soc. 2015;17(1):48-55.