

# Absorción sistémica de un jarabe de vancomicina oral para el tratamiento de la infección por *Clostridium difficile*

EDO PEÑARROCHA J, BELLES MEDALL MD, GARCIA MUÑOZ S, FERRANDO PIQUERES R  
Servicio de Farmacia. Hospital General Universitario de Castellón (España)

Fecha de recepción: 25/11/2019 - Fecha de aceptación: 10/12/2019

## RESUMEN

La infección por *Clostridium difficile* (ICD) ha aumentado su incidencia en los últimos años, convirtiéndose en una de las infecciones más comunes adquiridas en el ámbito hospitalario, causando una diarrea infecciosa que está fuertemente asociada al uso de antibióticos. En la actualidad, los antibióticos para su tratamiento son la vancomicina oral y fidaxomicina, siendo la vancomicina oral la más coste-efectiva para el Sistema Nacional de Salud.

Se describe el caso de una paciente pluripatológica sometida a dos sesiones de hemodiálisis semanales, que es diagnosticada de ICD evolucionada a colitis pseudomembranosa confirmada por endoscopia. Se inició tratamiento para la

ICD con una fórmula magistral de vancomicina oral a una dosis de 250 mg cada 6 horas. La terapia con vancomicina oral no fue efectiva ni segura en la paciente, produciéndose una absorción sistémica significativa de vancomicina llegando a concentraciones plasmáticas de 15,57 mcg/mL. Fueron necesarios 8 días para completar la eliminación de la vancomicina, durante los cuales la paciente se sometió a 4 sesiones de hemodiálisis.

El caso descrito pone de manifiesto la necesidad de monitorizar las concentraciones plasmáticas de vancomicina durante el tratamiento de ICD, especialmente en pacientes con elevadas dosis de fármaco, con insuficiencia renal y afectación de la integridad del tracto gastrointestinal.

Palabras clave: **Vancomicina oral, absorción sistémica, *Clostridium difficile*.**

## ***Systemic absorption of an oral vancomycin syrup for the treatment of *Clostridium difficile* infection***

### SUMMARY

*Clostridium difficile* infection (CDI) has increased its incidence in recent years, becoming one of the most common infections acquired in the hospital setting, causing an infectious diarrhea that is strongly associated with the use of antibiotics. Currently, the antibiotics used for this treatment are oral vancomycin and fidaxomicin, being oral vancomycin the most cost-effective for the Na-

tional Health System.

We describe the case of a pluripatological patient who underwent two weekly hemodialysis sessions, which is diagnosed as having developed CDI to pseudomembranous colitis confirmed by endoscopy. Treatment for CDI was initiated with a master formula of oral vancomycin at a dose of 250 mg every 6 hours. Oral vancomycin therapy was not effective and safe in the patient,

resulting in significant systemic absorption of vancomycin reaching plasma vancomycin concentrations of 15.57 mcg/mL. It took 8 days to complete the elimination of vancomycin, during which the patient underwent 4 hemodialysis sessions.

The described case highlights the need to monitor vancomycin plasma concentrations during the treatment of CDI, especially in patients with high doses of drug, with renal insufficiency and impairment of the integrity of the gastrointestinal tract.

Key Words: **Oral vancomycin, systemic absorption, *Clostridium difficile*.**

## INTRODUCCIÓN

En la última década, la infección por *Clostridium difficile* (ICD) ha aumentado su incidencia convirtiéndose en una de las infecciones más comunes adquiridas en el ámbito hospitalario y en un grave problema de salud pública<sup>1</sup>. *Clostridium difficile* coloniza y crece en el tracto intestinal humano cuando la microflora intestinal normal ha sido alterada, causando una diarrea infecciosa que está fuertemente asociada al empleo de antibióticos. En ausencia de un tratamiento efectivo evoluciona a una colitis pseudomembranosa<sup>1,2</sup>. Actualmente, los antibióticos de elección son vancomicina oral y fidaxomicina<sup>3</sup> siendo la vancomi-

cina oral la opción más coste-efectiva para el sistema sanitario.

La vancomicina es un antibiótico glucopéptido tricíclico que inhibe la síntesis de la pared celular de las bacterias gram-positivas y clostridios y presenta escasa absorción sistémica cuando es administrada por vía oral<sup>4</sup>. La pauta posológica habitual para el tratamiento del primer episodio de ICD es de 125 mg cada 6 horas vía oral durante 10 días. Ahora bien, para episodios de ICD severa-fulminante se recomienda una pauta de vancomicina de 250-500 mg vía oral cada 6 horas más metronidazol intravenoso 500 mg cada 8 horas, seguido de pauta descendente para vancomicina<sup>1</sup>.

**DESCRIPCIÓN DEL CASO**

Se presenta el caso de una mujer de 46 años con antecedentes de pancreatitis aguda recidivante, hipotiroidismo y lupus eritematoso con afectación articular y renal. La paciente presenta una función renal comprometida con un filtrado glomerular de 19 mL/min/1,73 m<sup>2</sup>, y desde el año 2001 recibe sesiones de hemodiálisis cada 72 horas. Es ingresada por sepsis, de probable origen urinario, iniciando tratamiento empírico con cefuroxima y vancomicina intravenosa por antecedente a *Staphylococcus aureus meticilin* resistente en catéter central de hemodiálisis. Al día siguiente, se confirma sepsis de origen urinario por *Klebsiella BLEE* y *Pseudomonas aeruginosa*. A partir de este momento se establece como tratamiento dirigido piperacilina-tazobactam 4/0.5 gramos intravenoso cada 12 horas durante 7 días.

Transcurridos 7 días desde el inicio de la antibioterapia, se le diagnostica gastroenteritis aguda con alteración del ritmo deposicional (más de 10 deposiciones diarias). La prueba de detección de *Clostridium difficile* toxigénico dio positivo, confirmándose colitis pseudomembranosa tras exploración endoscópica. Se establece como tratamiento de elección vancomicina 250 mg vía oral cada 6 horas durante 10 días.

Con el tratamiento de vancomicina oral, el ritmo deposicional no mejora, observando una degradación progresiva del estado general del paciente. Desde el Servicio de Farmacia Hospitalaria se solicitan concentraciones plasmáticas de vancomicina por sospecha de absorción sistémica, ya que la paciente, además de sufrir un deterioro en la función renal, también presenta grandes lesiones en el tracto gastrointestinal. En la primera monitorización se obtiene una concentración plasmática previa a la administración de vancomicina de 15,57 mcg/mL. El mismo día, se le realiza sesión de hemodiálisis de 3 horas de duración, disminuyendo la concentración plasmática de vancomicina a 9,74 mcg/mL.

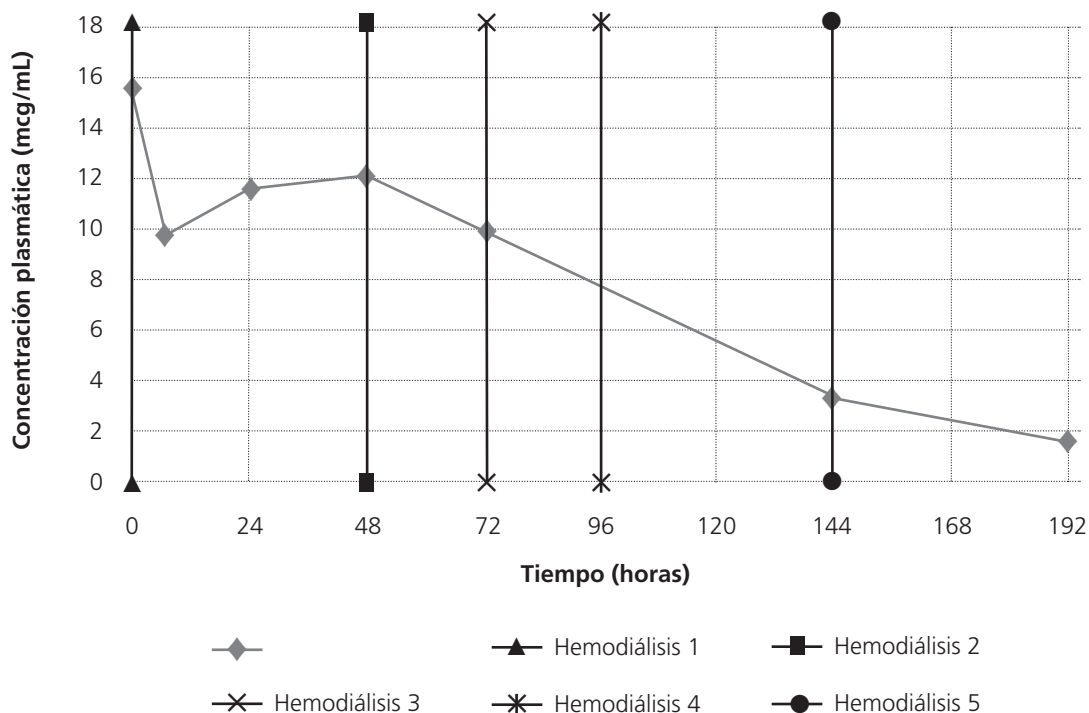
Tras confirmar absorción sistémica y fallo terapéutico, se recomienda cambio de tratamiento a fidaxomicina 200 mg cada 12 horas.

Transcurridas 24h se repite la monitorización farmacocinética, observando un aumento de concentración plasmática a 11,53 mcg/mL. Este aumento de la concentración de vancomicina persiste hasta las 48 horas de haber finalizado la administración del fármaco oral, llegando a la concentración plasmática de 12,03 mcg/mL (un aumento del 23,5% respecto a la concentración de 9,74 mcg/mL).

Al confirmar el aumento de la concentración de vancomicina plasmática junto con el deterioro del estado general del paciente, se disminuye el tiempo entre sesiones de hemodiálisis a cada 24 horas para forzar la eliminación del fármaco. Tras ocho días, desde la suspensión del tratamiento con vancomicina oral, se obtiene una concentración plasmática de 1,48 mcg/mL. En la figura 1 se muestra la evolución de la concentración plasmática de vancomicina a lo largo del tiempo.

El tratamiento con fidaxomicina resolvió la colitis pseudomembranosa a los 5 días del inicio de la terapia. La paciente sufrió dos recidivas de ICD consecutivas, ambas a los 2 meses de finalizar los tratamientos con fidaxomicina. Finalmente, se trata a la paciente con la pauta descendente de vancomicina oral indicada por la guía IDSA 2017<sup>1</sup>, tras confirmar por endoscopia que la paciente no presentaba grandes lesiones en la mucosa gastrointestinal. En esta ocasión, se descarta absorción enteral de vancomicina oral mediante monitorización farmacocinética de concentraciones plasmáticas de vancomicina, los días 7 y 16 post-inicio de la pauta descendente, obteniendo en las dos monitorizaciones concentraciones indetectables ( $x < 0,24$  mcg/mL). Después de cinco meses desde el inicio del tratamiento de vancomicina con la pauta descendente, la paciente no ha presentado recidiva de la ICD.

**Figura 1. Evolución de las concentraciones plasmáticas de vancomicina frente al tiempo**



## DISCUSIÓN

Se han documentado casos que después de iniciar tratamiento con vancomicina oral a dosis elevadas (500 mg cada 6 horas), se observa absorción enteral significativa en pacientes con insuficiencia renal y afectación de la mucosa gastrointestinal<sup>5</sup>. En cambio, en el estudio de Rao *et al.* 2011 se monitorizaron 57 pacientes con vancomicina oral a dosis de 125 mg cada 6 horas, y no se detectó niveles de vancomicina en plasma en el 98% de los pacientes, concluyendo que tanto la gravedad de la ICD como la insuficiencia renal no presentan relación con la absorción sistémica de vancomicina<sup>6</sup>.

En el caso descrito, sólo se produjo absorción significativa de vancomicina cuando se administraron dosis de 250 mg cada 6 horas en una situación clínica de grave deterioro de la mucosa gastrointestinal. Además, debido a la insuficiencia renal que presentaba la paciente, fueron necesarios 8 días para completar la eliminación de la vancomicina, durante los cuales la paciente se sometió a 4 sesiones de hemodiálisis. Cabe señalar, el aumento de concentraciones plasmáticas observada durante las primeras 48h, después de haber finalizado la administración de vancomicina por redistribución compartimental del fármaco tras sesión de hemodiálisis.

El caso descrito pone de manifiesto la necesidad de monitorizar las concentraciones de vancomicina durante el tratamiento de la ICD, sobre todo en aquellos pacientes con dosis elevadas de fármaco (>125 mg cada 6 horas), con insuficiencia renal y afectación de la integridad del tracto gas-

trointestinal, consecuencia de la colitis pseudomembranosa o de colitis grave, para asegurar la seguridad en la administración de la vancomicina oral.

*Conflicto de intereses: Los autores declaran no tener conflicto de intereses.*

## BIBLIOGRAFÍA

1. McDonald LC, Gerding DN, Johnson S, Bakken JS, Carroll KC, Coffin SE, et al. Clinical Practice Guidelines for *Clostridium difficile* Infection in Adults and Children: 2017 Update by the Infectious Diseases Society of America (IDSA) and Society for Healthcare Epidemiology of America (SHEA) [Internet]. Vol. 66, Clinical Infectious Diseases. 2018 [cited 2019 May 29]. p. e1-48. Available from: <https://academic.oup.com/cid/article/66/7/e1/4855916>.
2. Ooijevaar RE, van Beurden YH, Terveer EM, Goorhuis A, Bauer MP, Keller JJ, et al. Update of treatment algorithms for *Clostridium difficile* infection. Clin Microbiol Infect [Internet]. 2018 May 1 [cited 2019 May 29];24(5):452-62. Available from: <https://www.sciencedirect.com/science/article/pii/S1198743X18300211>.
3. Czepiel J, Drózd M, Pituch H, Kuijper EJ, Perucki W, Mielimonka A, et al. *Clostridium difficile* infection: review. Eur J Clin Microbiol Infect Dis [Internet]. 2019 Apr 3;29(3):103-9. Available from: <http://link.springer.com/10.1007/s10096-019-03539-6>.
4. Yamazaki S, Suzuki T, Suzuki T, Takatsuka H, Ishikawa M, Hattori N, et al. An extremely high bioavailability of orally administered vancomycin in a patient with severe colitis and renal insufficiency. J Infect Chemother [Internet]. 2017 Dec 1 [cited 2019 May 30];23(12):848-51. Available from: <https://www.sciencedirect.com/science/article/pii/S1341321X17301836>.
5. Loizaga Díaz I, Balzola Regout B, Vilella Ciriza ML, Ezpeleta Lobato G. Absorción sistémica de vancomicina oral en pacientes con colitis. A propósito de 2 casos. Farm Hosp. 2014;38(4):382-4.
6. Rao S, Kupfer Y, Pagala M, Chapnick E, Tessler S. Systemic absorption of oral vancomycin in patients with *Clostridium difficile* infection. Scand J Infect Dis. 2011;43(5):386-8.